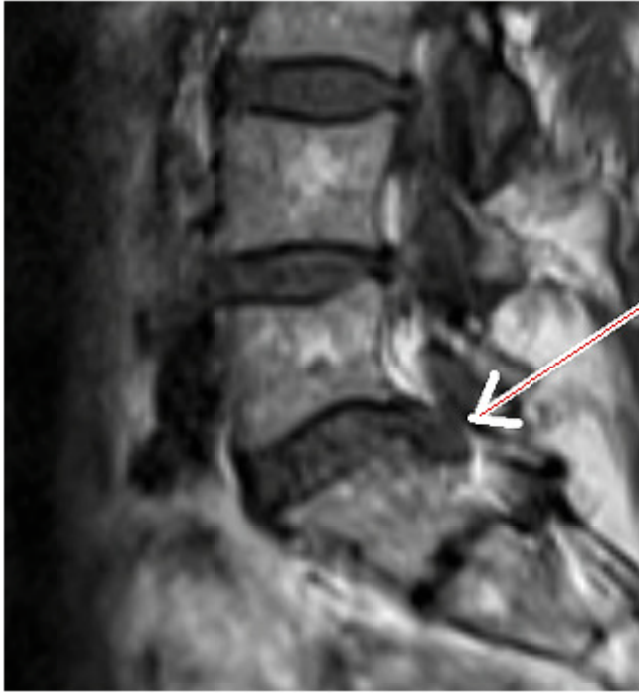
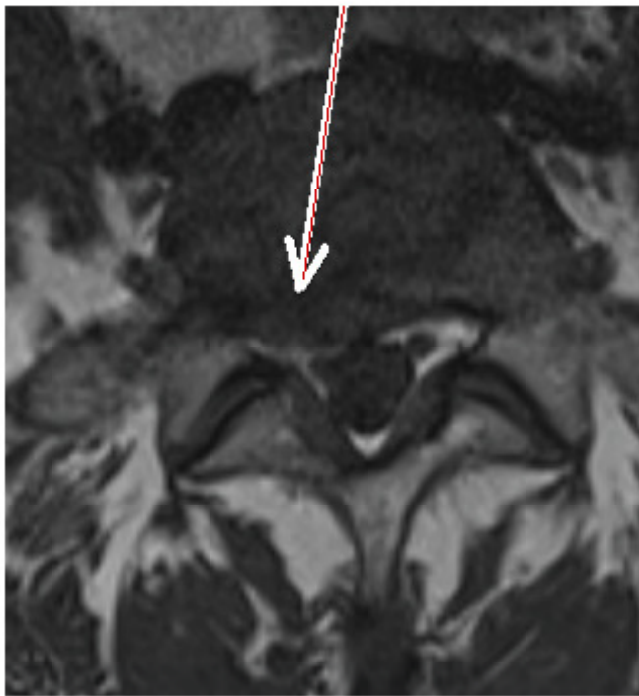
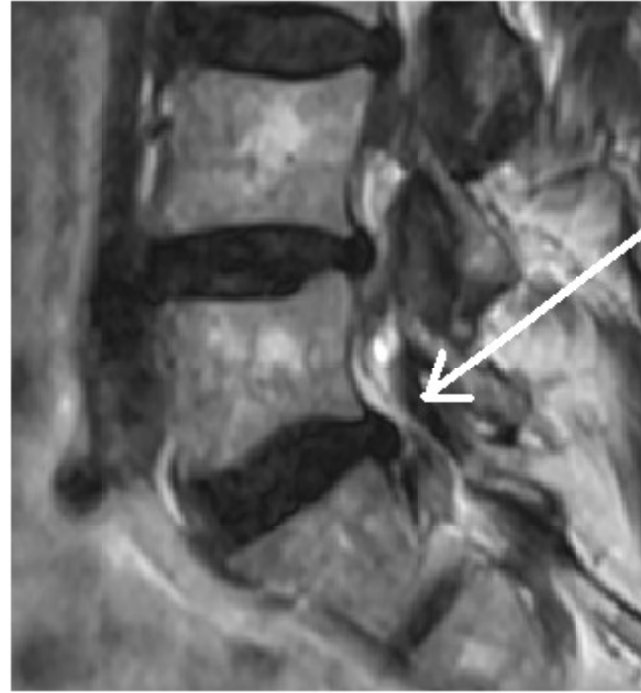
Pat. ♀ * 1949, Diskusprolaps L5/S1 rechts: SpineMed® 20 Sitzungen

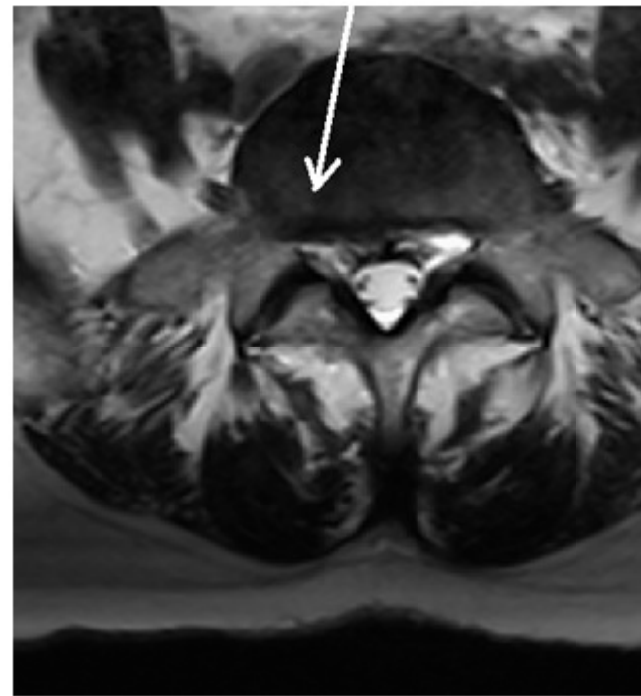
MRT 22.02.2011
(vor SpineMED®)



MRT 27.04.2011
(nach SpineMED®)



MRT 22.02.2011
(vor SpineMED®)



MRT 27.04.2011
(nach SpineMED®)

SpineMED®-Behandler: Dr. med. H. Schindler
Facharzt für Orthopädie - Erlangen
Tel. 09131/481081- www.dr-schindler.de

Pat. war vor SpineMed® mehrere Monate arbeitsunfähig und wurde mit diversen konventionellen Verfahren erfolglos behandelt. Als nächster Schritt wäre die Bandscheiben-OP angestanden. Sie konnte vermieden werden. Seit Mai 2011 besteht Arbeitsfähigkeit.